

Revista Española de Anestesiología y Reanimación

www.elsevier.es/redar



ORIGINAL

Consideraciones y conducta neuroanestesiológica postoperatoria

I. Ingelmo Ingelmo^a, F. Iturri Clavero^b, N. Fàbregas Julià^c, C. Honorato Cía^d, P. Rama-Maceiras^e, R. Valero Castell^c, F. Buisan Garrido^f, E. Vázquez Alonso^g, A.M. Verger Bennasar^h, R. Badenes Quilesⁱ, L. Valencia Sola^j, J. Hernández Palazón^k y Sección de Neurociencia de la Sociedad Española de Anestesiología, Reanimación y Terapéutica del Dolor

^aServicio de Anestesiología y Reanimación, Hospital Universitario Ramón y Cajal, Madrid, España

^bServicio de Anestesiología y Reanimación, Hospital Universitario de Cruces, Bilbao, España

^cServicio de Anestesiología y Reanimación, Hospital Clinic de Barcelona, Barcelona, España

^dServicio de Anestesiología y Reanimación, Hospital Universitario de Navarra, Pamplona, España

^eServicio de Anestesiología y Reanimación, Complejo Hospitalario Universitario A Coruña, A Coruña, España

^fServicio de Anestesiología y Reanimación, Hospital Clínico Universitario de Valladolid, Valladolid, España

^gServicio de Anestesiología y Reanimación, Hospital Virgen de las Nieves, Granada, España

^hServicio de Anestesiología y Reanimación, Hospital Son Espases, Palma de Mallorca, España

ⁱServicio de Anestesiología y Reanimación, Hospital Clínico Universitario de Valencia, Valencia, España

^jServicio de Anestesiología y Reanimación, Hospital Universitario Doctor Negrín, Las Palmas de Gran Canaria, España

^kServicio de Anestesiología y Reanimación, Hospital Universitario Virgen de la Arrixaca, Murcia, España

PALABRAS CLAVE

Cirugía de fosa posterior;
Complicaciones postoperatorias;
Neumoencéfalo;
Pérdida de líquido cefalorraquídeo;
Macroglosia;
Lesión de pares craneales;
Mutismo cerebeloso;
Meningitis posquirúrgica;
Hematoma de fosa posterior

Resumen La cirugía de fosa posterior y/o región craneorraquídea presenta una elevada tasa de morbimortalidad postoperatoria, escasamente descrita en la literatura científica. El propósito de esta revisión es describir las evidencias disponibles en la bibliografía respecto a las complicaciones asociadas y su manejo neuroanestesiológico y/o neurocrítico; así como resaltar los factores predisponentes que pueden influir en el incremento de la tasa de complicaciones.

El conocimiento de las complicaciones relacionadas con la patología neuroquirúrgica de la fosa posterior, puede ayudar a su prevención o a la instauración de un tratamiento adecuado que permita minimizar sus consecuencias. Con este objetivo, en las diferentes bases de datos bibliográficos se realizó una búsqueda sistemática, en castellano e inglés, con los artículos comprendidos entre 1966 y 2012. Además se revisaron los manuscritos que se consideraron relevantes en las pesquisas bibliográficas identificadas.

La emesis y el dolor postoperatorio son las complicaciones postoperatorias más frecuentemente descritas, seguida por el edema de la lengua y/o vía aérea, la afectación de pares craneales y la aparición de fístula de líquido cefalorraquídeo durante el postoperatorio. El resto de complicaciones fueron referidas como poco frecuentes.

La cirugía de fosa posterior y craneorraquídea cervical posterior tiene mayor morbilidad y mortalidad que la cirugía del compartimento supratentorial. Además de las

*Autor para correspondencia.

Correo electrónico: iingelmo.hrc@salud.madrid.org (I. Ingelmo Ingelmo).

complicaciones de toda craneotomía, la cirugía infratentorial presenta complicaciones específicas. El trabajo en equipo entre todas las especialidades y estamentos implicados en la atención al paciente es fundamental para disminuir la morbimortalidad asociada a estos procedimientos.

© 2012 Sociedad Española de Anestesiología, Reanimación y Terapéutica del dolor. Publicado por Elsevier España, S.L. Todos los derechos reservados.

KEYWORDS

Posterior fossa surgery;
Postoperative complications;
Pneumoencephalo;
Cerebrospinal fluid leak;
Macroglossia;
Cranial nerve lesion;
Cerebellar mutism;
Postsurgical meningitis
Posterior fossa hematoma

Postoperative neuroanesthesiologic considerations and management

Abstract Surgery of the posterior fossa and/or craniospinal region has a high rate of postoperative morbidity and mortality, which has rarely been described in the scientific literature. This review aims to describe the available evidence in the literature on the complications associated with this type of surgery and its neuroanesthesiologic and/or neurocritical management, as well as to highlight the predisposing factors that can increase the complications rate. Knowledge of the complications related to neurosurgical disorders of the posterior fossa could aid in their prevention or help in the selection of appropriate treatment that would minimize their consequences. A systematic literature search was made in Spanish and English for articles published between 1966 and 2012 in various databases. Articles considered important in the identified literature were reviewed. The most frequently described postoperative complications were vomiting and postoperative pain, followed by edema of the tongue and/or airway, involvement of the cranial nerves, and the development of cerebrospinal fluid fistulas. The remaining complications were reported as being uncommon. Posterior fossa and posterior cervical surgery produces higher morbidity and mortality than surgery of the supratentorial space. In addition to the complications involved in all craniotomies, infratentorial surgery has specific complications. Team work among all the specialties and staff involved in the care of these patients is essential to reduce the morbidity and mortality associated with these procedures.

© 2012 Sociedad Española de Anestesiología, Reanimación y Terapéutica del dolor. Published by Elsevier España, S.L. All rights reserved.

Introducción

En 2009, la sección de Neurociencia de la Sociedad Española de Anestesiología, Reanimación y Terapéutica del Dolor realizó una encuesta a todos los servicios de anestesiología de los hospitales públicos españoles con actividad neuroquirúrgica, para conocer el abordaje perioperatorio de las cirugías de fosa posterior¹. Las náuseas y vómitos postoperatorios fueron la complicación postoperatoria más frecuentemente descrita (47% de los centros respondedores), seguida por el edema de la lengua y/o vía aérea (23,7%), y la afectación de los pares craneales VII y VIII (21 y 15,8%, respectivamente). La aparición de fístula de líquido cefalorraquídeo durante el postoperatorio fue descrita en un 13% de los centros, el resto de complicaciones fueron referidas como poco frecuentes.

El conocimiento de las complicaciones relacionadas con la patología neuroquirúrgica de la fosa posterior y su fisiopatología puede ayudar a su prevención, o a la instauración de un tratamiento adecuado que permita minimizar sus consecuencias. Con este objetivo se realizó una búsqueda sistemática en castellano e inglés en las principales bases de datos bibliográficos (PubMed, Excerpta médica, Embase, SciELO, Cochrane, etc.), con los artículos comprendidos entre 1966 y 2012. Además se revisaron los manuscritos que se consideraron de relevancia en las pesquisas bibliográficas

identificadas. Se usaron las palabras clave: *posterior fossa surgery, postoperative complications, pneumocephalus, cerebrospinal fluid leak, macroglossia, cranial nerve injury, cerebellar mutism, postsurgical meningitis, posterior fossa hemathoma*. Posteriormente se evaluó el grado de evidencia científica siguiendo los mismos criterios que en la primera parte de estas guías (tabla 1)^{2,3}.

Complicaciones de la cirugía de fosa posterior

Neumoencéfalo

El neumoencéfalo (NE) se define como una acumulación de aire dentro de la bóveda craneal (epidural, subdural, subaracnoideo, intraventricular y/o intraparenquimatoso)⁴ (grado 1C). La tomografía computarizada (TC) craneal puede detectar cantidades de aire tan bajas como 0,5 mL⁵ (grado 1C).

La prevalencia de NE es alta tras cirugía cervical o de fosa posterior en posición sentada, aunque se ha descrito en otras posiciones (el 73% en la posición de banco de parque, el 57% en prono, el 100% en sedente)⁶⁻⁸ (grado 1C). La localización más frecuente del NE simple y/o a tensión tras cirugía infratentorial en posición sentada es subdural supratentorial⁶ (grado 1C), donde es frecuente el típico signo enunciado como "Monte Fuji"^{9,10} (grado 1C); pero sin olvidar el compar-

Tabla 1 Nivel de evidencia considerado en la realización de esta revisión^{2,3}

Grado de recomendación	Riesgo/beneficio	Calidad de la evidencia	Implicaciones
1A: Recomendación fuerte. Evidencia de buena calidad	Los beneficios superan claramente a los riesgos o viceversa	Evidencia consistente proveniente de ensayos clínicos aleatorizados bien desarrollados, o evidencia clara e innegable proveniente de otro tipo de investigación. Posteriores investigaciones tienen pocas probabilidades de cambiar nuestra confianza en la estimación de riesgo y beneficio	Las recomendaciones fuertes sirven para la mayoría de los pacientes en la mayoría de las circunstancias. El médico debe seguir este tipo de recomendaciones a no ser que haya una razón de peso contundente que aconseje un manejo diferente
1B: Recomendación fuerte. Evidencia de calidad intermedia	Los beneficios superan claramente a los riesgos o viceversa	Evidencia proveniente de ensayos clínicos aleatorizados, pero que tienen limitaciones importantes (resultados inconsistentes, problemas metodológicos, imprecisiones) o evidencia clara e innegable proveniente de otro tipo de investigación. Posteriores investigaciones (si se producen) podrían influenciar nuestra confianza en la estimación de riesgo y beneficio	Es una recomendación firme que sirve para la mayoría de los pacientes. El médico debe seguir este tipo de recomendaciones a no ser que haya una razón de peso contundente que aconseje un manejo diferente
1C: Recomendación fuerte. Evidencia de calidad baja o dudosa	Los beneficios parecen superar a los riesgos o viceversa.	Evidencia proveniente de estudios observacionales, experiencia clínica no sistematizada, o ensayos clínicos con limitaciones importantes. La estimación de riesgo y beneficio es incierta	Recomendación fuerte, sirve para la mayoría de los pacientes. Sin embargo hay que recordar que la evidencia que la apoya no es de buena calidad
2A: Recomendación débil. Evidencia de buena calidad	Beneficios y riesgos están equilibrados	Evidencia consistente proveniente de ensayos clínicos aleatorizados bien desarrollados, o evidencia clara e innegable proveniente de otro tipo de investigación. Posteriores investigaciones tienen pocas probabilidades de cambiar nuestra confianza en la estimación de riesgo y beneficio	Recomendación débil; la mejor opción puede depender de las circunstancias o de las preferencias culturales y sociales del paciente
2B: Recomendación débil. Evidencia de calidad intermedia	Beneficios y riesgos podrían estar equilibrados; o existencia de una duda razonable sobre la estimación	Evidencia proveniente de ensayos clínicos aleatorizados, pero que tienen limitaciones importantes (resultados inconsistentes, problemas metodológicos, imprecisiones) o evidencia clara e innegable proveniente de otro tipo de investigación. Posteriores investigaciones (si se producen) podrían influenciar nuestra confianza en la estimación de riesgo y beneficio	Recomendación débil; otras alternativas pueden ser mejores para algunos pacientes en algunas circunstancias
2C: Recomendación débil. Evidencia de calidad baja o dudosa	Incertidumbre clara sobre la estimación de riesgo y beneficio; riesgo y beneficio están muy probablemente equilibrados	Evidencia proveniente de estudios observacionales, experiencia clínica no sistematizada, o ensayos clínicos con limitaciones importantes. La estimación de riesgo y beneficio es incierta	Recomendación débil. Otras alternativas pueden ser igualmente razonables

timiento intraventricular, el cisternal de la base (*air bubble sign*) y el infratentorial¹¹ (grado 1B). La entrada de aire se explica según 3 hipótesis: a) el modelo de presión negativa: hay un gradiente de presión que favorece una entrada directa de aire en el campo quirúrgico al realizar la duratomía y que puede permanecer en el postoperatorio cuando se cierra la duramadre; b) la teoría de la botella de gaseosa invertida

descrita por Lunsford¹² (grado 1C): la gravedad y la salida continua de líquido cefalorraquídeo (LCR) a través del campo quirúrgico hace descender el encéfalo supratentorial, creando una presión negativa en este compartimento que favorece la entrada de aire, el cual asciende en forma de “burbujas” a través del campo operatorio, reemplazando al LCR, y c) el modelo de válvula unidireccional: la forma de la fístula de

LCR y su relación con el cerebro permite la entrada de aire pero impide su salida⁵.

En la práctica clínica es fundamental diferenciar el NE simple del NE a tensión. El último se refiere a una colección aérea que provoca un aumento de la presión intracraneal¹¹⁻¹³ (grado 1C). La clínica incluye cefalea, emesis, crisis comiciales, vértigo y obnubilación; adicionalmente, puede ocasionar signos y síntomas de efecto masa, como por ejemplo déficit focal, elevación de la presión intracraneal, retraso en el despertar o síndrome de cautiverio¹³. La aparición de clínica debida a un NE a tensión no depende solamente del volumen de aire intracraneal sino de la presión intracraneal (PIC) que desarrolle, que variará según la hermeticidad de la fístula aérea que se establezca.

Según el momento de aparición, el NE se clasifica como: precoz, si se presenta en los primeros 7 días, por la entrada masiva de aire debido a la posición del paciente en quirófano, o tardío, cuando se instaura después de 1 semana. Este último suele atribuirse a la presencia de una fístula de LCR que se produce con frecuencia, por ejemplo, en la craneotomía suboccipital con duraplastia artificial para el tratamiento del Chiari tipo I¹⁴ (grado 1B).

Favorecen la aparición de NE tras cirugía infratentorial, además de una duración superior a las 4 h, los factores que incrementan la salida de LCR (maniobra de Valsalva, cambios posturales, efecto sifón de la válvula ventrículo-peritoneal), los que reducen la PIC (hiperventilación, osmotherapia, drenaje externo de LCR, reducción de masa tumoral por cirugía)⁵ y los que incrementan la presión del aire extradural, como la aplicación de presión positiva continua en vía aérea (CPAP) durante el postoperatorio¹⁵ (grado 1C). De todos los factores, la posición de la cabeza durante la cirugía y el cierre dural son los que más predisponen al desarrollo de NE en el postoperatorio inmediato¹⁶. La presencia de una derivación ventrículo-peritoneal o la derivación externa de LCR (ventriculostomía, drenaje lumbar) pueden disminuir la velocidad de reabsorción del NE o favorecer su aparición en los días posteriores a la intervención⁵.

El efecto del N₂O sobre el desarrollo de NE a tensión es tan controvertido como en la embolia aérea venosa. En teoría, el N₂O aumenta el volumen del aerocelo intracraneal si no se retira de la mezcla inspiratoria previamente al cierre terminal de la duramadre. La solubilidad del N₂O es 34 veces la del N₂, por lo que puede duplicar o triplicar el volumen de las burbujas de aire e incrementar la presión en cavidades cerradas. Sin embargo, cada vez se cuestiona más el efecto del N₂O sobre el desarrollo o evolución del NE, ya que surge tanto si no se utiliza N₂O como si es retirado 20-30 min antes del cierre de la duramadre; por lo que no utilizar el N₂O puede mitigar, pero seguramente que no elimina, el problema del NE postoperatorio (grado 1C)^{6,17} (grado 1B)¹¹.

El riesgo de NE postoperatorio se reduce llenando la cavidad subdural con suero fisiológico templado, en conjunción con retirada del N₂O los 10 min previos a la terminación del cierre de la duramadre. El N₂O deberá evitarse, como mínimo, en los días siguientes a la cirugía de fosa posterior (grado 1C)¹⁸.

Para monitorizar la presencia de aire supratentorial se ha utilizado, además de la TC craneal, la disminución en la amplitud de los potenciales evocados somatosensoriales (PES) en ausencia de cambios anestésicos o quirúrgicos que lo justifiquen⁵. El NE generaría una capa de aire entre la

duramadre y el córtex, lo que reduciría la conductividad bioeléctrica. Además, el NE puede distorsionar el córtex, lo cual alteraría la relación del córtex sensitivo o motor con los correspondientes electrodos.

El tratamiento del NE se centra en diversas estrategias, desde un enfoque conservador en el NE sin deterioro neurológico, esperando la resolución espontánea del cuadro clínico por reabsorción del aire a lo largo de varios días o meses, hasta el específico, como por ejemplo la reparación quirúrgica de la fístula de LCR con retirada del drenaje externo (lumbar, ventricular) de LCR. Aumentar la fracción inspirada de oxígeno es un tratamiento eficaz para reducir el NE: dado que el contenido del NE es fundamentalmente N₂, el mecanismo fisiopatológico postulado es disminuir el N₂ plasmático reemplazándolo por O₂, lo que provocaría el paso N₂ desde el NE al plasma sanguíneo (grado 1B)¹⁹.

En caso de NE a tensión, la urgencia es similar a la de un hematoma intracraneal, realizándose la evacuación del aire intracraneal atrapado mediante trépano con drenaje simple o sello acuático en caso de NE intraventricular (grado 1C)²⁰.

Tetraplejia cervical media

La aparición de la tetraparesia/plejia cervical media es una complicación postoperatoria infrecuente de la cirugía infratentorial en posición sentada conocida a través de unos pocos casos clínicos publicados²¹⁻²⁵ (grado 1C). Se ha relacionado con la hiperflexión del raquis cervical (posición militar) que ocasionaría compresión de la arteria espinal anterior y estiramiento medular^{22,25,26} (grado 1C). La neuroimagen demuestra que la lesión se localiza próxima o a nivel de C5, de ahí el término propuesto. La tetraplejia se ha descrito también, aunque raramente, en prono²⁷ (grado 1C) y en supino²⁸ (grado 1C). Otros factores coadyuvantes son: a) la hipoperfusión medular por hipotensión sistémica (postural, gradiente hidrostático)²⁹ (grado 1C) y/o disregulación del flujo sanguíneo medular³⁰ (grado 1B); b) la hiperextensión asociada a la intubación orotraqueal³¹⁻³³ (grado 1C), y c) la presencia de patología raquídea o medular cervical, como por ejemplo artritis reumatoide, cervicartrosis senil, canal estrecho cervical congénito o mielopatía espondilítica cervical³⁴ (grado 1B). Para estimar el grado de compromiso raquídeo y/o medular se recomienda evaluar la movilidad, tanto en posición neutra como en flexión y extensión dinámica, del segmento cervical y de la charnela occipitocervical mediante exploración clínica (neurológica), neurofisiológica (potenciales evocados, electromiografía) y neurorradiológica (cinefluoroscopia, resonancia magnética), puesto que el estudio realizado por Shatney et al³¹ (grado 1B) puso de manifiesto que el 67% de las alteraciones de la columna cervical pasan desapercibidas en una radiografía cervical y el 70% de los pacientes con alteraciones graves en esa localización pueden no presentar clínica neurológica. Para estimar el grado de compromiso medular frente al estiramiento medular e hiperflexión cervical resulta útil realizar un test de tolerancia a la posición, manteniendo al paciente despierto durante 5 a 10 min en la posición que luego va a ser intervenido, mientras se monitoriza la aparición de parestesias, dolor cervical o vértigo³⁵ (grado 1C). También las técnicas de neuroelectrodiagnóstico (PES o PEM) han mostrado utilidad en el diagnóstico precoz de esta complicación^{36,37} (grado 1C).

Se acepta que la tetraplejia puede prevenirse siempre que se mantenga una adecuada presión de perfusión medular, se eviten las flexiones exageradas del cuello, y se evalúe preoperatoriamente la columna cervical de los pacientes y se valore realizar la intubación orotraqueal mediante fibrobroncoscopia. Existe un caso publicado de paraplejia por hematoma postoperatorio en cirugía de fosa posterior³⁸ (grado 1C).

Macroglosia

La macroglosia postoperatoria, producida por edema de la base de la lengua, es una complicación poco frecuente, con una incidencia de alrededor del 1%, aunque ésta pueda estar subestimada^{26,39-41} (grado 1C). La macroglosia produce obstrucción de la vía aérea superior, hipoxemia e hipercapnia, y no es específica de la cirugía en posición sentada, pues también se ha descrito en prono y lateral. En niños, el riesgo obstructivo es mayor debido a la presencia de una laringe alta y anterior, tráquea de pequeño diámetro y lengua relativamente grande en relación con la cavidad bucal. También pueden inflamarse otras estructuras faríngeas (p. ej., el paladar blando, la úvula, los pilares amigdalinos o la pared posterior de la faringe), lo que incrementa aun más el riesgo de asfixia^{42,43} (grado 1C).

La etiología de la macroglosia es incierta y puede ser multifactorial. Se atribuye a compresión arterial, compresión venosa (hiperflexión del cuello y "posición militar" de la cabeza) o compresión mecánica local (dientes, tubo orofaríngeo, tubo endotraqueal, sonda ecocardiografía transesofágica), e incluso puede tener un origen neurogénico⁴⁰ similar al pulmonar, en pacientes con hipertensión intracraneal. La macroglosia, como complicación posquirúrgica, es un síndrome compartimental que se imputa principalmente a obstrucción a los drenajes linfático y venoso de la lengua, debido a extrema flexión del cuello y a la compresión local por presencia prolongada de dispositivos orofaríngeos^{44,45} (grado 1C). Otro dato común en los casos clínicos publicados es la presencia de anomalías anatómicas de la base del cráneo, lo que podría predisponer a la obstrucción venosa en una posición que sería tolerada por sujetos normales⁴⁶ (grado 1C).

La macroglosia puede desarrollarse de forma precoz o diferida, por lo que los pacientes deben ser vigilados estrechamente (grado 1B). El desarrollo de obstrucción al drenaje venoso lingual puede inducir isquemia regional por compresión de la arteria lingual. Esto viene seguido por una lesión de reperusión que no aparece hasta que se libera la obstrucción venosa, por lo que la aparición de la macroglosia puede demorarse⁴⁵.

En la profilaxis se aconseja mantener una distancia de 2 dedos entre tórax y mentón para evitar una reducción significativa del diámetro anteroposterior de la orofaringe (aunque no hay pruebas científicas que apoyen esta práctica) y no mantener la cánula de Guedel durante toda la intervención, o sustituirla por un sistema antimordida⁴⁴ (grado 1C). Asimismo deben utilizarse sondas de ecocardiografía transesofágica de diámetro más pequeño, para evitar el trauma a la faringe y estructuras perilaríngeas^{26,41,42}.

Náuseas y vómitos postoperatorios

La cirugía infratentorial, el sexo femenino y la juventud van asociadas a una mayor frecuencia de náuseas y vómitos postoperatorios (NVPO)⁴⁷ (grado 1C). Latz et al⁴⁸, en un reciente estudio prospectivo que incluyó a 229 pacientes intervenidos de craneotomía, observaron una incidencia de NVPO cercana al 50% en las primeras 24 h, superior a la predicha siguiendo la escala de Apfel (31%) (grado 1B). Tanto la profilaxis como el tratamiento de las NVPO debe considerar los factores de riesgo, el tipo de anestesia (inhalatoria-N₂O > intravenosa (i.v.)-propofol), así como la administración de mórnicos postoperatorios⁴⁹⁻⁵² (grado 1B). De todos modos, ante la presencia de vómitos persistentes en el postoperatorio de cirugía cerebral deberemos descartar que se deban a un aumento de la PIC por edema, hemorragia o hidrocefalia aguda.

La decisión de cuándo administrar o no un antiemético no debe basarse únicamente en las tablas de riesgo de NVPO, sino en las posibles consecuencias de la aparición de éstos al provocar un efecto Valsalva e incrementar la PIC⁵³. Si los riesgos no pueden descartarse, debe administrarse tratamiento antiemético, el ondansetrón ha demostrado ser parcialmente eficaz en cirugía supratentorial^{54,55} (grado 1A). No hay estudios o guías neuroclínicas con respecto a las NVPO tras craneotomía, por lo que se aceptan las escalas de riesgo y fármacos antieméticos de otro tipo de postoperatorios⁵⁶⁻⁵⁸ (grado 1B); pero debe considerarse la ausencia de efecto sedante y/o neurológico. En caso de necesidad de terapia antiemética en pacientes que presenten un episodio de NVPO se recomienda un tratamiento multimodal, puesto que el riesgo de repetición es muy alto⁵⁹⁻⁶¹ (grado 1B).

Los fármacos anti-HT₃ (ondansetrón, tropisetron, granisetron u otros de efecto más prolongado como el palonosetrón) y la dexametasona (efecto techo: 5-8 mg) tienen un efecto aditivo eficazmente demostrado tras episodios iniciales de NVPO en pacientes ginecológicas⁶² (grado 1A). La metoclopramida y el droperidol, aunque menos aptos por su potencial efecto extrapiramidal y sedante, respectivamente, pueden considerarse como opción de rescate. Al concepto de terapia multimodal de NVPO habrá que incorporar los antagonistas de la neuroquinina (NK-1) (p. ej., aprepitant) si los estudios de evaluación son positivos^{63,64} (grado 1B).

Los fármacos anti-HT₃ (ondansetrón, tropisetron, granisetron u otros de efecto más prolongado como el palonosetrón) y la dexametasona (efecto techo: 5-8 mg) tienen un efecto aditivo eficazmente demostrado tras episodios iniciales de NVPO en pacientes ginecológicas⁶² (grado 1A). La metoclopramida y el droperidol, aunque menos aptos por su potencial efecto extrapiramidal y sedante, respectivamente, pueden considerarse como opción de rescate. Al concepto de terapia multimodal de NVPO habrá que incorporar los antagonistas de la neuroquinina (NK-1) (p. ej., aprepitant) si los estudios de evaluación son positivos^{63,64} (grado 1B).

Dolor postoperatorio de la cirugía infratentorial

Durante años, el dolor poscraneotomía ha sido considerado leve o moderado (más cefalea que migraña), y más reflexógeno. Sin embargo, estudios recientes han mostrado que el dolor es moderado o severo en el 80% de los pacientes⁶⁵⁻⁶⁸ (grado 1C; grado 1B)⁶⁹. El dolor agudo puede generar agitación e hipertensión, que dificultan una valoración neurológica eficaz y aumentan el riesgo de sangrado intracraneal^{70,71} (grado 1C). Además, la intensidad del dolor agudo vaticina el desarrollo del dolor crónico^{66,67}. Aunque la conclusión parece evidente, el dolor debe tratarse adecuadamente; sin embargo existe una manifiesta falta de consenso en el modelo de analgesia en estos pacientes, además de que la mayoría de estudios incluye muy pocos casos de cirugía de fosa posterior⁶⁷.

Se han identificado una serie de factores asociados al desarrollo de mayor dolor postoperatorio, entre los que destaca por su relación con la patología de fosa posterior: la realización de craneotomías infratentoriales (incisión en la línea media > lateral), la cantidad de músculo dañado durante el procedimiento o el uso de remifentanilo intraoperatorio^{65,72} (grado 1C).

La falta de analgesia residual del remifentanilo intraoperatorio, el desarrollo de hiperalgesia inducida por opiáceo y su potencial taquiflaxia^{67,73} (grado 1C) ha enfatizado la necesidad de buscar pautas analgésicas postoperatorias sin efectos secundarios, principalmente miosis, hemorragia (hematoma intracraneal), emesis y disminución del nivel de conciencia (depresión respiratoria, broncoaspiración silente e incremento de la PIC). Todo esto lleva a evaluar la relación riesgo-beneficio de la terapia analgésica de una forma individual, tanto personal (edad, sexo, escalas específicas para dolor poscraneotomía) como por tipo de cirugía (craneoclastia frente a craneoplastia o infratentorial frente a supratentorial)^{74,75} (grado 1B).

Los analgésicos antiinflamatorios no esteroideos (AINE), tanto selectivos (inhibidores de la ciclooxigenasa tipo 2 [COX-2]) como los clásicos (inhibidores COX-1 y COX-2) por sí solos, son insuficientes para tratar el dolor postoperatorio de cirugía infratentorial y de la charnela occipitocervical, pero pueden aportar un ahorro en el uso de opiáceos. Sin embargo, la evidencia sugiere que la administración de AINE debe ser interrumpida de forma previa a la intervención neuroquirúrgica y evitados en el postoperatorio inmediato para favorecer la hemostasia intracraneal^{76,77} (grado 1 B). Por otro lado, los analgésicos antiinflamatorios anti-COX-2 deben evitarse en pacientes con enfermedad coronaria y en los trombofílicos^{77,78} (grado 1A).

El uso de anticomiciales de forma previa a la cirugía reduce el dolor postoperatorio, por lo que se ha sugerido valorar el inicio de gabapentina preoperatoriamente^{79,80} (grado 2A). Otra posibilidad es el uso de bloqueos nerviosos (realizados antes o después de la cirugía), que puede reducir el consumo de opiáceos e incluso reducir el dolor crónico, sin incrementar la sedación, la emesis o la hipoventilación^{81,82} (grado 1B). Para el dolor tras cirugía de fosa posterior es preciso realizar el bloqueo de los nervios: occipital mayor (gran nervio de Arnold), occipital menor y el tercer nervio occipital, así como el aricular mayor y el auricular posterior^{83,84} (grado 1B).

En el manejo del dolor poscraneotomía también se ha demostrado la eficacia de la analgesia controlada por el paciente (PCA) o de la perfusión continua de morfina, vigilando el nivel de conciencia para evitar la hipercapnia de retención⁸⁵ (grado 1A). Otro régimen analgésico efectivo sería la PCA de morfina i.v. y la administración regular de paracetamol (1 g·6 h⁻¹ i.v.), dejando al tramadol (100 mg·6 h⁻¹ i.v.) como rescate⁶⁰ (grado 1C).

Fístula de líquido cefalorraquídeo

En 2 series de pacientes sometidos a cirugía tumoral de fosa posterior, la incidencia de complicaciones licuorales ha sido cifrada en un 13%^{14,86} (grado 1 C). La fístula suele aparecer en el postoperatorio inmediato y puede producirse a través del oído (otoliquorra), nariz (rinoliquorra) o en la línea de sutura (percutánea) por fallo del cierre dural o por infección, lo que conduce a la formación de seudomeningocele o a la dehiscencia de la herida. La clínica, además de la fístula, es la del síndrome de hipotensión intracraneal (cefalea postural u ortostática, hipotensión de LCR, realce de las paquimeninges en la resonancia magnética [RM], etc.).

Los factores que han sido relacionados con el desarrollo de una fístula de LCR son: a) el mayor tamaño tumoral; b) la

invasión por el tumor de la duramadre, y c) las alteraciones de la hidrodinámica del LCR, como la hidrocefalia, la presencia de sangre en el LCR o el edema cerebral; las cuales pueden aumentar la PIC y con ello dificultar el cierre de la duratomía¹⁴. Además, el fresado óseo agresivo, así como ciertas vías quirúrgicas pueden predisponer al desarrollo de las fístulas. El reconocimiento y tratamiento precoz de las elevaciones de la PIC tienen una gran importancia puesto que predisponen al paciente a padecer una fístula de LCR¹⁴.

El tratamiento precoz de las fugas de LCR es imperativo puesto que su presencia aumenta el riesgo de meningitis. El abordaje inicial suele ser observación y elevar el cabecero > 45° esperando que la hidrodinámica del LCR se normalice en unos cuantos días (el 25-35% de las fugas cesa espontáneamente). Se puede asociar acetazolamida (250 mg·6 h⁻¹) para disminuir la producción de LCR. El siguiente paso sería el drenaje subaracnoideo lumbar y la profilaxis de la infección. Si la fuga de LCR persiste o se debe a hidrocefalia, se opta por el cierre quirúrgico. La otoliquorra y la rinoliquorra no suelen responder al tratamiento conservador, de modo que en estos casos está indicada una nueva intervención quirúrgica de forma precoz para reparar la fístula^{14,87} (grado 1B).

Complicaciones infecciosas posneuroquirúrgicas

Tras cirugía de fosa posterior, la aparición de meningitis (9,2%) y la infección de la herida quirúrgica (7%), son las complicaciones postoperatorias más frecuentes tras la fístula de LCR (13%)¹⁴ (grado 1C). El porcentaje de infecciones es superior al 1-2% de la cirugía supratentorial, probablemente por la mayor incidencia de fuga de LCR en la cirugía de fosa posterior^{14,88} (grado 1C). La profilaxis antibiótica ha demostrado ser eficaz para prevenir la infección de la herida tras craneotomías⁸⁹ (grado 1B). La meningitis bacteriana poscirugía (MBPc) es una complicación infrecuente (0,3-1,5%) pero con gran trascendencia, ya que la mortalidad se cifra entre un 20 y un 50% de los casos. Se han identificado varios factores de riesgo como la fuga de LCR, la presencia de derivaciones de LCR, una ruta quirúrgica infectada o la cirugía de urgencia⁸⁹⁻⁹¹ (grado 1C). La clínica clásica viene definida por la tríada formada por fiebre, meningismo y alteraciones del nivel de conciencia⁹² (grado 1C).

Los fenómenos inflamatorios originados por ciertos tipos de tumores, la manipulación tisular durante la intervención quirúrgica y la reabsorción de restos hemáticos u óseos puede ser responsable de un cuadro clínico similar al de la MBPc conocido como meningitis aséptica poscirugía (MAPc). Su incidencia se ha cifrado en un 60-75% de las meningitis poscirugía, desarrollándose con mayor frecuencia en los niños sometidos a procedimientos quirúrgicos de fosa posterior⁹⁰⁻⁹³ (grado 1C). Del mismo modo, las características citobioquímicas del LCR son muy similares en las MBPc y en las MAPc. El único dato que permite diferenciar a una de otra es el cultivo de LCR. Además de la antibioticoterapia, se ha recomendado el uso de corticoides en el tratamiento de la meningitis bacteriana, dado que, los corticoides reducen tanto la mortalidad como las secuelas neurológicas en adultos afectados de meningitis bacteriana sin efectos secundarios detectables. Las medidas profilácticas y terapéuticas de la MBPc han sido recogidas en una revisión reciente⁹².

No hay consenso para el tratamiento de la MAPc, aunque algunos autores recomiendan tratamiento antibiótico en to-

dos los pacientes diagnosticados de meningitis, incluso sin que exista documentación microbiológica. La *British Society of Antimicrobial Chemotherapy* recomienda usar terapia antimicrobiana empírica en todos los casos. Si el LCR persiste estéril, recomienda retirar el tratamiento antibiótico en 2 o 3 días⁹³.

Mutismo cerebeloso

Se trata de una complicación transitoria tras cirugía de tumores fosa posterior que forma parte de los llamados "estados de mínima consciencia", los cuales corresponden a una situación clínica que no cumple criterios para ser clasificada como estado vegetativo o de pérdida total de la consciencia⁹⁴ (grado 1 B). El término de mutismo acinético lo acuñaron Cairns et al en 1941⁹⁵. El mutismo cerebeloso es un síndrome postoperatorio de fosa posterior de diferente gravedad, con apatía, mutismo y puede o no haber disfunción cerebelosa que afecta principalmente a la población infantil, aunque también se ha descrito en adultos^{96,97} (grado 1C). En los casos leves se ha descrito como una forma de mutismo acinético con incapacidad para moverse o hablar en un paciente despierto. En los casos graves se observan cuadros similares al síndrome de fosa posterior, con ausencia de habla, ataxia, disminución de movimientos voluntarios, pobre o nula ingesta oral, ausencia de apertura ocular espontánea y alteraciones del lenguaje o del comportamiento^{94,98}.

La incidencia del mutismo cerebeloso tras cirugía de fosa posterior en niños está cifrada actualmente entre un 11-29%^{94,99} (grado 1C). También se ha descrito en relación con otras patologías^{95,98,100} (grado 1C). Se han identificado como factores de riesgo de padecer mutismo cerebeloso la afectación por parte del tumor del tronco encefálico o su compresión, la localización del tumor en línea media (vermis o IV ventrículo), o la anatomía patológica del tumor, siendo más frecuente en el meduloblastoma^{94,99}. La mayoría de los autores está de acuerdo en que la interrupción bilateral de la vía dentotalamocortical es la principal responsable del mutismo cerebeloso. La gran heterogeneidad de la sintomatología podría explicarse por la afectación exclusiva del núcleo dentado o de las vías dentado-tálamo-corticales o la implicación de daños cerebelosos más extensos, en especial sobre el hemisferio cerebeloso derecho^{9,97,10} (grado 1C).

El mutismo cerebeloso debe entrar en el diagnóstico diferencial de un niño intervenido de fosa posterior que presenta un deterioro neurológico. Sin embargo, antes de diagnosticarlo deben descartarse otras causas intercurrentes más frecuentes y potencialmente tratables (p. ej., hidrocefalia). En las formas de mutismo acinético se ha usado con éxito la bromocriptina a altas dosis. Otros medicamentos que han resultado útiles son la dopamina, la combinación de dopamina y bromocriptina o con efedrina, metoprolol o con L-dopa y trihexifenidilo. Existe algún caso tratado con zolpidem con buenos resultados⁹⁴⁻¹⁰¹.

Lesión de pares craneales

El origen real (núcleo neuronal) de los nervios craneales (NC) se encuentra en el puente de Varolio y tanto su origen aparente del tronco encefálico como el trayecto hacia la zona diana tienen lugar en la fosa posterior. La morbilidad primaria por lesión del núcleo o del propio nervio (neurinoma,

schwannoma), y/o secundaria, tanto por lesión ocupante de espacio como iatrogénica por cirugía, es relativamente frecuente. La disfunción (paresia/plejía) del NC puede ser temporal o permanente. El déficit postoperatorio de pares craneales habitualmente ocurre como resultado de retracción nerviosa, lesión quirúrgica directa o compromiso de su aporte sanguíneo^{102,103} (grado 1C). El vasospasmo postoperatorio de arterias nutricias también puede inducir disfunción temporal de NC¹⁴. Otro factor a considerar es la posición quirúrgica, con mayor preservación postoperatoria de la función del NC en posición sentada e incremento del deterioro de la función del NC en posición horizontal¹⁰⁴ (grado 1C).

Dependiendo de la localización de la lesión y del abordaje quirúrgico, la disfunción postoperatoria de NC puede incluir desde el II par (nervio óptico) hasta el XII (hipogloso). Entre las complicaciones postoperatorias infratentoriales ésta es la más común, después de la fuga externa de LCR y de la infección postoperatoria^{14,105,106} (grado 1C).

Los efectos de la PIC elevada sobre el II par (nervio óptico) producen visión borrosa, expansión de la mancha ciega y edema de papila. En la posición de decúbito prono, pero sin excluir otras posturas yacentes la neuropatía óptica isquémica (anterior o posterior) no glaucomatosa del nervio óptico es una neurooftalmopatología relativamente poco frecuente, pero devastadora si acae; ya que ocasiona amaurosis postoperatoria uni o bilateral permanente¹⁰⁷ (grado 1B).

El daño de nervios oculomotores (III, IV, VI) ocasiona disfunción de motilidad ocular externa e interna si también se afecta el parasimpático. El sexto par craneal, debido a su largo trayecto intracraneal, es muy sensible a las elevaciones de la PIC y su alteración funcional se traduce en debilidad del recto externo y diplopía. Las lesiones que afectan al seno cavernoso producen parálisis de los pares craneales que pasan a través de él (III, IV, V y VI). En tumores de la base del cráneo, los abordajes al clivus (superior, medio e inferior) mediante cirugía endoscópica nasal tienen elevado riesgo de lesionar el VI par, por lo que se recomienda colocar un electrodo (montaje monopolar) cerca del músculo recto externo y registrar el potencial de acción de éste^{108,109} (grado 1C).

El V par lo constituyen 3 ramas, 2 sensitivas puras (V_1 : oftálmico, V_2 : maxilar superior) y la tercera mixta (V_3 : mandibular-masticador). La lesión del trigémino es generalmente bien tolerada, con la excepción de daño a la rama V_1 que media el reflejo corneal, por lo que la anestesia de la córnea puede ocasionar ulceración corneal e infecciones repetidas^{110,111} (grado 2B).

Quizás el paradigma de afectación a pares craneales sea la neuropatología del ángulo pontocerebeloso y concretamente el schwannoma del VIII par. Se trata de un tumor benigno cuya exéresis total es curativa y la parcial recidivante¹¹² (grado 1B). Debe recordarse que el VIII par tiene componente auditivo (órgano de Corti) y vestibular (laberinto), lugar preferente de asiento del schwannoma. A causa de su naturaleza vulnerable, el VIII es muy sensible a lesionarse, pues mínimas manipulaciones pueden ocasionar déficit profundo y cofosis, que a menudo ocurre con preservación anatómica del nervio coclear. Como VII par se incluyen 2 nervios, el facial y el intermedio de Wisberg con 3 clases de fibras: motoras (músculatura mímica), sensitivas (gustativas) y componente visceromotor (parasimpático) para glándulas lagrimal y salivales. En pacientes con schwannoma del VIII par, la preservación de la

audición depende del tamaño del tumor y del estado auditivo preoperatorio¹¹³ (grado 1B). La utilización de monitorización intraoperatoria específica (potenciales auditivos de tronco, electrocoqueografía trans o extratimpánica) puede mejorar la probabilidad de preservar la audición^{114,115} (grado 1B). Sin embargo, raramente mejora tras la cirugía. Aunque el riesgo de sordera unilateral es aceptable, sin embargo el déficit total y permanente del VII par tras cirugía del ángulo pontocerebeloso se considera actualmente ominoso por la morbilidad que ocasiona (xeroftalmia, dismetría facial, xerosis bucal, etc.). La monitorización intraoperatoria del componente motor del VII par mediante electromiografía espontánea y/o evocada se considera patrón estándar para minimizar el riesgo de lesión, tanto anatómica como funcional¹¹⁶⁻¹¹⁹ (grado 1B). La técnica neuroanestésica (plano anestésico, grado de bloqueo neuromuscular, temperatura, etc.) debe facilitar la monitorización neurológica funcional¹¹⁷. Aunque el paciente puede mantenerse en un estado constante de parálisis “incompleta” durante la monitorización electromiográfica, actualmente, con la llegada del sugammadex, se puede revertir el rocuronio en cualquier momento durante el procedimiento¹²⁰.

Las lesiones de pares bajos (IX, X, XII) son más frecuentes por grandes tumores que distorsionan el nervio y lo desplazan inferiormente contra el hueso occipital, que iatrogénicas por la cirugía. Su déficit ocasiona alteraciones en la fonación (disartria), deglución (disfagia)¹²¹ e incapacidad para proteger la vía aérea contra la (micro)broncoaspiración, a veces silente y repetida, que conlleva a fibrosis pulmonar intersticial^{14,122} (grado 1C). Aunque la disfunción de pares bajos es lo más referido; sin embargo, cada vez se da más énfasis a la contribución que tiene el cerebelo, a través de las vías corticocerebelosas, en la ejecución fina y precisa de los movimientos del lenguaje¹²³ y de la deglución¹²⁴. Es importante tener en cuenta que las alteraciones en la fonación y/o deglución pueden ocasionar una pérdida del control o permeabilidad de la vía aérea que obliga a plantearse la extubación en la unidad de neurocríticos o, en los casos más severos, la realización de una traqueotomía, al menos de forma temporal¹²⁵ (grado 1C).

El componente motor del X par lo constituye el nervio laríngeo inferior o recurrente que inerva a músculos propios de la laringe y el nervio laríngeo superior para el músculo cricotiroido y algunos de la faringe. La monitorización electrofisiológica intraoperatoria del laríngeo recurrente se considera un estándar durante cirugía de tiroides y paratiroides¹²⁶ (grado 1B), realizándose mediante identificación visual o de forma más eficaz con sistemas de electromiografía incorporados al tubo endotraqueal¹²⁷ (grado 2B). Parálisis del nervio laríngeo recurrente han sido descritas en asociación con el uso de la ecocardiografía transesofágica, por compresión debido al manguito del tubo endotraqueal por hiperinflado y/o utilización de N₂O, en presencia de costilla cervical y como factor coadyuvante la flexión del cuello en posición sentada²⁶ (grado 1C).

Hipertensión intracraneal infratentorial

El sangrado posquirúrgico o espontáneo intracraneal es una complicación relativamente frecuente y potencialmente muy grave en neurocirugía, más aún si se localiza en la fosa posterior. Entre las causas se incluyen: inadecuada hemostasia, marcada hipertensión arterial trans y/o posquirúrgica y abrupta descompresión ventricular; así como dificultad en

la disección del tumor, lesión vascular directa y alteraciones de la coagulación¹²⁸ (grado 1C).

El edema perilesional y/o la hinchazón de las estructuras de la fosa posterior¹²⁹ resulta de la manipulación directa del tejido. Generalmente se requiere cierto grado de retracción cerebelosa intraoperatoria para una exposición adecuada de la lesión; una excesiva retracción conduce a daño tisular con edema subsiguiente. La cantidad de edema/hinchazón se relaciona con la duración y el grado de retracción tisular¹⁴ (grado 1C).

Los hallazgos clínicos de los pacientes con efecto masa infratentorial pueden ser agrupados en 3 fases de acuerdo con la evolución del deterioro neurológico. En la primera etapa, los síntomas y signos pueden atribuirse directamente a la isquemia de estructuras romboencefálicas. Así se pueden observar vértigo, vómitos, disartria, nistagmos, hipo, ataxia de la marcha y dismetría ipsilateral. Además es frecuente la cefalea occipital o cervical, a veces intensa, irradiada a la zona periauricular o hemifacial ipsilateral. La segunda fase corresponde al desarrollo de efecto masa, siendo frecuentes el empeoramiento progresivo de consciencia, diplopía, otras parálisis de pares craneales, ataxia progresiva, signos piramidales, náuseas, vómitos y cefalea. En la tercera fase aparecen los signos de compresión inminente de tronco incluyendo hipertensión, bradicardia, disfunción respiratoria y coma^{130,131} (grado 1C). Todos los pacientes que presenten al menos un factor de riesgo de desarrollo de efecto masa o lesión ocupante de espacio compresiva de fosa posterior deben ser vigilados y monitorizados en una unidad especial de forma estrecha, ya que un retraso en la intervención puede ocasionar lesiones irreversibles (infarto de tronco).

La cirugía descompresiva de la fosa posterior, asociada o no a exéresis de la lesión ocupante de espacio o a un drenaje ventricular externo supratentorial, puede mejorar radicalmente el pronóstico de estos pacientes^{130,132,133} (grado 1B).

El efecto masa infratentorial puede desarrollarse de forma precoz o diferida, período en que debe tenerse especial precaución en la detección de un deterioro de la consciencia. Ante la aparición de signos de alarma debe realizarse una TC o RM urgente y descartar otras causas de alteración del nivel de consciencia.

El manejo anestésico de este subtipo de neuropatología es más complejo que a nivel supratentorial por las estructuras vitales que contiene la fosa posterior y porque, fruto de la relación continente-contenido del compartimiento infratentorial, mínimas elevaciones de la *elastancia* infratentorial son potencialmente letales (síndrome de enclavamiento, lesión de puente de Varolio y/o de bulbo, etc.)^{14,103}. Los objetivos que deben guiar el manejo neuroanestesiológico están condicionados por el efecto masa, que genera un síndrome de hipertensión intracraneal grave, más severo a nivel infratentorial (compresión o distorsión de tronco, hidrocefalia, enclavamiento, etc.) y, por otro lado, por la necesidad de mantener un control adecuado de la presión de perfusión de las estructuras del romboencéfalo. Dado que está demostrada la compartimentación de la PIC, la medición a nivel supratentorial puede ser diferente a la infratentorial^{134,135} (grado 1C). En caso de hidrocefalia aguda, un drenaje ventricular es la opción más rápida para disminuir la PIC en el compartimiento infratentorial. Aunque siempre hay el riesgo potencial de una herniación cerebelosa transtentorial ascendente (o inversa)¹³⁶⁻¹³⁸ (grado 1C), el cuadro es más teórico que real

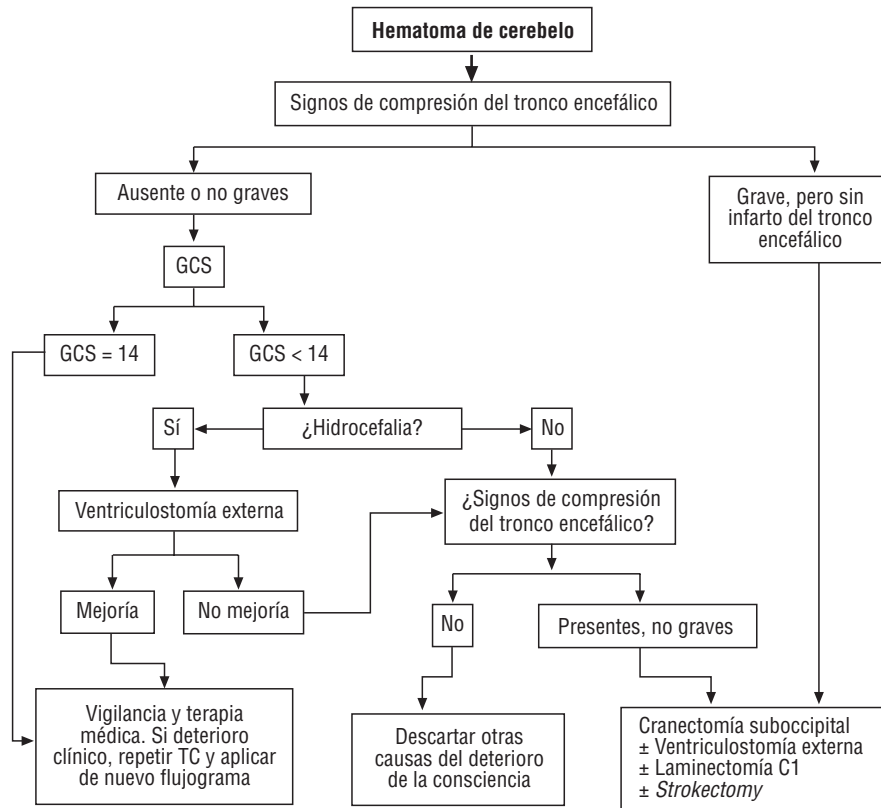


Figura 1 Algoritmo sobre la indicación de cirugía en hematoma de cerebello.

Adaptado de Pérez Núñez A et al¹³¹. GCS: Glasgow coma scale; TC: tomografía computarizada craneoencefálica; *Strokectomy*: exéresis de tejido encefálico necrótico (infartectomía cerebelosa) y/o evacuación de hematoma cerebeloso.

si el drenaje es lento y presión-controlado por altura. La parálisis de la mirada hacia arriba se considera un signo inicial de herniación cerebelar transtentorial ascendente¹³⁹ (grado 1C). Radiológicamente, la herniación cerebelosa ascendente es un signo de fosa posterior hipersaturada¹³⁶.

La manipulación del CO₂ (hiperventilación) y la osmoterapia son métodos útiles en disminuir la hipertensión intracraneal del compartimiento supratentorial, pero menos efectivos en el infratentorial; de ahí que solamente se utilizan como terapia “puente” en caso de emergencia (signos de herniación) hasta que otros tratamientos más eficaces puedan realizarse (p. ej., drenaje ventricular, craneotomía descompresiva suboccipital con duraplastia)¹⁴⁰ (grado 1C). Mientras tanto debe procederse a canalizar una vía central y arteria si no se dispone de ellas, manteniendo en todo caso una presión de perfusión cerebral (PPC) > 60 mm Hg; si es necesario, mediante aporte de volumen y/o de catecolaminas. Debe asegurarse la vía aérea, previa sedación y bloqueo neuromuscular del paciente, iniciando la ventilación mecánica controlada con un valor de PaCO₂ objetivo de 35 mm Hg. Todo ello siguiendo las guías de tratamiento aplicadas por la Brain Trauma Foundation para preservar la hoemostasis cerebral (grado 1C)¹⁴¹.

Además de las medidas habituales de un paciente crítico, tras la descompresión de la fosa posterior debe monitorizarse la PIC y la PPC, para mantener unos valores adecuados. Se recomienda la realización de una TC de control a las 24 h (o en un intervalo menor si se presentan signos de hipertensión intracraneal) y antes de la retirada de la sedación. Dicha

retirada debe llevarse a cabo tan pronto como no aparezcan signos de hipertensión intracraneal¹³³ (grado 1 C).

No hay límite de edad para realizar la descompresión infratentorial, pero los pacientes no deben tener una limitación previa a la neuropatología causal, comorbilidad severa (fallo cardíaco, infarto de miocardio, neoplasias incurables, etc.), ni signos clínicos o radiológicos de isquemia de tronco grave y/o irreversible.

Los criterios fundamentales para la decisión del tratamiento quirúrgico del hematoma de cerebello son: su volumen, el nivel de conciencia y los signos de compresión del IV ventrículo y/o del tronco encefálico, tanto clínicos (somnia, parálisis periférica del VI y VII pares craneales ipsilaterales y parálisis a la mirada conjugada ipsilateral al sitio del hematoma) como radiológicos (desplazamiento del vermis, obliteración de la cisterna cuadrigeminal e hidrocefalia). El drenaje ventricular externo controlado de LCR y/o la craneotomía suboccipital con duraplastia, laminectomía del arco posterior del atlas y la evacuación del hematoma con resección del tejido necrótico infartado (infartectomía cerebelosa) son medidas quirúrgicas eficaces para el tratamiento de esta situación. En las guías AHA publicadas en 2007 se recomienda el tratamiento quirúrgico del hematoma de cerebello de más de 3 cm, con deterioro neurológico o que tiene compresión de tronco y/o hidrocefalia¹⁴² (grado 1B). También se ha propuesto guías para el manejo de la hemorragia intracerebral espontánea¹⁴³ (grado 1B) y un algoritmo (fig. 1) que puede ser de utilidad a la hora de decidir a qué pacientes debe intervenir¹³¹ (grado 1B).

Conclusiones

La cirugía de fosa posterior y craneorraquídea cervical posterior tiene mayor morbilidad y mortalidad que la cirugía del compartimiento supratentorial. Además de las complicaciones de toda craneotomía como hematoma, edema e infección de herida, la cirugía infratentorial presenta complicaciones específicas como NE, mutismo cerebeloso y disfunción de pares craneales. En la encuesta realizada en España¹ las complicaciones postoperatorias más frecuentemente observadas fueron las náuseas y vómitos, el edema de lengua/vía aérea y la afectación de pares craneales. Todas ellas aparecen en el postoperatorio inmediato y difieren de las expuestas en una amplia revisión realizada por neurocirujanos¹⁴ (grado 1C) que incluyen las complicaciones que prolongan la estancia hospitalaria y requieren intervención quirúrgica o médica, como la fístula de LCR, meningitis o infección de la herida quirúrgica. En nuestra opinión, para minimizar las complicaciones en el perioperatorio de la cirugía de la fosa posterior se requiere realizar una planificación detallada individualizada para cada paciente, conocer la neuroanatomía del procedimiento y las técnicas neuroanestésicas, así como aplicar la neuromonitorización multimodal. El trabajo en equipo entre todas las especialidades y estamentos implicados en la atención al paciente es fundamental para minimizar la morbimortalidad asociada a estos procedimientos.

Conflicto de interés

Los autores declaran no tener ningún conflicto de intereses.

Bibliografía

- Ingelmo Ingelmo I, Fabregas Julia N, Rama-Maceiras P, Rubio Romero R, Badenes Quiles R, Valencia Solaf L, et al. Questionnaire on the Anaesthesiology Treatment of Patients Subjected to Posterior Fossa Neurosurgery. *Rev Esp Anestesiología Reanim.* 2012;59:118-26.
- Laupacis A, Sackett DL, Roberts RS. An assessment of clinically useful measures of the consequences of treatment. *N Engl J Med.* 1988;318:1728-33.
- Jovell AJ, Navarro-Rubio MD. Clinical practice guidelines. *Med Clin (Barc).* 1996;106:278-9.
- Schirmer CM, Heilman CB, Bhardwaj A. Pneumocephalus: case illustrations and review. *Neurocrit Care.* 2010;13:152-8.
- Sloan T. The incidence, volume, absorption, and timing of supratentorial pneumocephalus during posterior fossa neurosurgery conducted in the sitting position. *J Neurosurg Anesthesiol.* 2010;22:59-66.
- Di Lorenzo N, Caruso R, Floris R, Guerrisi V, Bozzao L, Fortuna A. Pneumocephalus and tension pneumocephalus after posterior fossa surgery in the sitting position: a prospective study. *Acta Neurochir (Wien).* 1986;83:112-5.
- Toung TJ, McPherson RW, Ahn H, Donham RT, Alano J, Long D. Pneumocephalus: effects of patient position on the incidence and location of aerocele after posterior fossa and upper cervical cord surgery. *Anesth Analg.* 1986;65:65-70.
- Reasoner DK, Todd MM, Scamman FL, Warner DS. The incidence of pneumocephalus after supratentorial craniotomy. Observations on the disappearance of intracranial air. *Anesthesiology.* 1994;80:1008-12.
- Ishiwata Y, Fujitsu K, Sekino T, Fujino H, Kubokura T, Tsubone K, et al. Subdural tension pneumocephalus following surgery for chronic subdural hematoma. *J Neurosurg.* 1988;68:58-61.
- Heckmann JG, Ganslandt O. Images in clinical medicine. The Mount Fuji sign. *N Engl J Med.* 2004;350:1881.
- Hernández-Palazón J, Martínez-Lage JF, De la Rosa-Carrillo VN, Tortosa JA, López F, Poza M. Anesthetic technique and development of pneumocephalus after posterior fossa surgery in the sitting position. *Neurocirugía (Astur).* 2003;14:216-21.
- Lunsford LD, Maroon JC, Sheptak PE, Albin MS. Subdural tension pneumocephalus. Report of two cases. *J Neurosurg.* 1979;50:525-7.
- Biyani N, Silbiger A, Ben-Ari J, Constantini S. Postoperative brain stem tension pneumocephalus causing transient locked-in syndrome. *Pediatr Neurosurg.* 2007;43:414-7.
- Dubey A, Sung WS, Shaya M, Patwardhan R, Willis B, Smith D, et al. Complications of posterior cranial fossa surgery--an institutional experience of 500 patients. *Surg Neurol.* 2009;72:369-75.
- Kopelovich JC, De la Garza GO, Greenlee JD, Graham SM, Udeh CI, O'Brien EK. Pneumocephalus with BiPAP use after transsphenoidal surgery. *J Clin Anesth.* 2012. DOI: 10.1016/j.jclinane.2011.12.003.
- Greenberg MS. *Handbook of neurosurgery.* 6th edición. New York: Thieme Medical; 2006.
- Friedman GA, Norfleet EA, Bedford RF. Discontinuance of nitrous oxide does not prevent tension pneumocephalus. *Anesth Analg.* 1981;60:57-8.
- Pandit UA, Mudge BJ, Keller TS, Samra SK, Kilaru P, Pandit SK, et al. Pneumocephalus after posterior fossa exploration in the sitting position. *Anaesthesia.* 1982;37:996-1001.
- Gore PA, Maan H, Chang S, Pitt AM, Spetzler RF, Nakaji P. Normobaric oxygen therapy strategies in the treatment of postcraniotomy pneumocephalus. *J Neurosurg.* 2008;108:926-9.
- Ruiz-Juretschke F, Mateo-Sierra O, Iza-Vallejo B, Carrillo-Yague R. Intraventricular tension pneumocephalus after transsphenoidal surgery: a case report and literature review. *Neurocirugía (Astur).* 2007;18:134-7.
- Hitselberger WE, House WF. A warning regarding the sitting position for acoustic tumor surgery. *Arch Otolaryngol.* 1980;106:69.
- Wilder BL. Hypothesis: the etiology of midcervical quadriplegia after operation with the patient in the sitting position. *Neurosurgery.* 1982;11:530-1.
- Iwasaki Y, Tashiro K, Kikuchi S, Kitagawa M, Isu T, Abe H. Cervical flexion myelopathy: a "tight dural canal mechanism". Case report. *J Neurosurg.* 1987;66:935-7.
- Haisa T, Kondo T. Midcervical flexion myelopathy after posterior fossa surgery in the sitting position: case report. *Neurosurgery.* 1996;38:819-21.
- Martínez-Lage JF, Almagro MJ, Izura V, Serrano C, Ruiz-Espejo AM, Sánchez-del-Rincón I. Cervical spinal cord infarction after posterior fossa surgery: a case-based update. *Childs Nerv Syst.* 2009;25:1541-6.
- Porter JM, Pidgeon C, Cunningham AJ. The sitting position in neurosurgery: a critical appraisal. *Br J Anaesth.* 1999;82:117-28.
- Rau CS, Liang CL, Lui CC, Lee TC, Lu K. Quadriplegia in a patient who underwent posterior fossa surgery in the prone position. Case report. *J Neurosurg.* 2002;96:101-3.
- Pastor Tomás EM, Vaquerizo GA, Guillén AJ, Martínez GR, Mateo Agudo JM, Cuartero LJ. Tetraplegia in the immediate postoperative period of stapedectomy. *Rev Esp Anestesiología Reanim.* 2000;47:266-9.
- Drummond JC, Hargens AR, Patel PM. Hydrostatic gradient is important- Blood pressure should be corrected. *APSF Newsletter.* 2009;24:6.

30. Hickey R, Albin MS, Bunegin L, Gelineau J. Autoregulation of spinal cord blood flow: is the cord a microcosm of the brain? *Stroke*. 1986;17:1183-9.
31. Shatney CH, Brunner RD, Nguyen TQ. The safety of orotracheal intubation in patients with unstable cervical spine fracture or high spinal cord injury. *Am J Surg*. 1995;170:676-9.
32. Yan K, Diggan MF. A case of central cord syndrome caused by intubation: a case report. *J Spinal Cord Med*. 1997;20:230-2.
33. Hindman BJ, Palecek JP, Posner KL, Traynelis VC, Lee LA, Sawin PD, et al. Cervical spinal cord, root, and bony spine injuries: a closed claims analysis. *Anesthesiology*. 2011;114:782-95.
34. Zhang L, Zeitoun D, Rangel A, Lazennec JY, Catonne Y, Pascal-Mousellard H. Preoperative evaluation of the cervical spondylotic myelopathy with flexion-extension magnetic resonance imaging: about a prospective study of fifty patients. *Spine (Phila Pa 1976)*. 2011;36:E1134-9.
35. Patel SJ, Wen DY, Haines SJ. Posterior Fossa: surgical considerations. En: Cottrel JE, Smith DS, editors. *Anesthesia and Neurosurgery*. 4th ed. St. Louis, Missouri: Mosby; 2001. p. 319-33.
36. Epstein NE, Danto J, Nardi D. Evaluation of intraoperative somatosensory-evoked potential monitoring during 100 cervical operations. *Spine (Phila Pa 1976)*. 1993;18:737-47.
37. Deinsberger W, Christophis P, Jodicke A, Heesen M, Boker DK. Somatosensory evoked potential monitoring during positioning of the patient for posterior fossa surgery in the semisitting position. *Neurosurgery*. 1998;43:36-40.
38. Hicdonmez T, Kilincer C, Hamamcioglu MK, Cobanoglu S. Paraplegia due to spinal subdural hematoma as a complication of posterior fossa surgery: Case report and review of the literature. *Clin Neurol Neurosurg*. 2006;108:590-4.
39. Figueredo-Gaspari E, Fredes-Kubrak R, Canosa-Ruiz L. Macroglossia after surgery of the posterior fossa. *Rev Esp Anestesiol Reanim*. 1997;44:157-8.
40. Moore JK, Chaudhri S, Moore AP, Easton J. Macroglossia and posterior fossa disease. *Anaesthesia*. 1988;43:382-5.
41. Drummond JC. Macroglossia, deja vu. *Anesth Analg*. 1999;89:534-5.
42. Sinha A, Agarwal A, Gaur A, Pandey CK. Oropharyngeal swelling and macroglossia after cervical spine surgery in the prone position. *J Neurosurg Anesthesiol*. 2001;13:237-9.
43. Ellis SC, Bryan-Brown CW, Hyderally H. Massive swelling of the head and neck. *Anesthesiology*. 1975;42:102-3.
44. McAllister RG. Macroglossia--a positional complication. *Anesthesiology*. 1974;40:199-200.
45. Lam AM, Vavilala MS. Macroglossia: compartment syndrome of the tongue? *Anesthesiology*. 2000;92:1832-5.
46. Edgcombe H, Carter K, Yarrow S. Anaesthesia in the prone position. *Br J Anaesth*. 2008;100:165-83.
47. Fabling JM, Gan TJ, Guy J, Borel CO, El-Moalem HE, Warner DS. Postoperative nausea and vomiting. A retrospective analysis in patients undergoing elective craniotomy. *J Neurosurg Anesthesiol*. 1997;9:308-12.
48. Latz B, Mordhorst C, Kerz T, Schmidt A, Schneider A, Wisser G, et al. Postoperative nausea and vomiting in patients after craniotomy: incidence and risk factors. *J Neurosurg*. 2011;114:491-6.
49. Neufeld SM, Newburn-Cook CV. What are the risk factors for nausea and vomiting after neurosurgery? A systematic review. *Can J Neurosci Nurs*. 2008;30:23-34.
50. Habib AS, Gan TJ. Evidence-based update and controversies in the treatment and prevention of postoperative nausea and vomiting. En: McLoughlin TM, Johnson JO, Salinas FV, editors. *Advances in anesthesia*. Vol. 27. Philadelphia: Elsevier; 2009. p. 143-65.
51. Audibert G, Vial V. Postoperative nausea and vomiting after neurosurgery (infratentorial and supratentorial surgery). *Ann Fr Anesth Reanim*. 2004;23:422-7.
52. Irefin SA, Schubert A, Bloomfield EL, DeBoer GE, Mascha EJ, Ebrahim ZY. The effect of craniotomy location on postoperative pain and nausea. *J Anesth*. 2003;17:227-31.
53. Eberhart LH, Morin AM, Kranke P, Missaghi NB, Durieux ME, Himmelseher S. Prevention and control of postoperative nausea and vomiting in post-craniotomy patients. *Best Pract Res Clin Anaesthesiol*. 2007;21:575-93.
54. Jain V, Mitra JK, Rath GP, Prabhakar H, Bithal PK, Dash HH. A randomized, double-blinded comparison of ondansetron, granisetron, and placebo for prevention of postoperative nausea and vomiting after supratentorial craniotomy. *J Neurosurg Anesthesiol*. 2009;21:226-30.
55. Wig J, Chandrashekarappa KN, Yaddanapudi LN, Nakra D, Mukherjee KK. Effect of prophylactic ondansetron on postoperative nausea and vomiting in patients on preoperative steroids undergoing craniotomy for supratentorial tumors. *J Neurosurg Anesthesiol*. 2007;19:239-42.
56. Gómez-Arnau JI, Aguilar JL, Bovaira P, Bustos F, De Andrés J, De la Pinta JC, et al. Postoperative nausea and vomiting and opioid-induced nausea and vomiting: guidelines for prevention and treatment. *Rev Esp Anestesiol Reanim*. 2010;57:508-24.
57. Rusch D, Eberhart LH, Wallenborn J, Kranke P. Nausea and vomiting after surgery under general anesthesia: an evidence-based review concerning risk assessment, prevention, and treatment. *Dtsch Arztebl Int*. 2010;107:733-41.
58. Kranke P, Schuster F, Eberhart LH. Recent advances, trends and economic considerations in the risk assessment, prevention and treatment of postoperative nausea and vomiting. *Expert Opin Pharmacother*. 2007;8:3217-35.
59. Gan TJ, Meyer T, Apfel CC, Chung F, Davis PJ, Eubanks S, et al. Consensus guidelines for managing postoperative nausea and vomiting. *Anesth Analg*. 2003;97:62-71.
60. Chandrakantan A, Glass PS. Multimodal therapies for postoperative nausea and vomiting, and pain. *Br J Anaesth*. 2011;107:i27-40.
61. Eberhart LH, Frank S, Lange H, Morin AM, Scherag A, Wulf H, et al. Systematic review on the recurrence of postoperative nausea and vomiting after a first episode in the recovery room - implications for the treatment of PONV and related clinical trials. *BMC Anesthesiol*. 2006;13:14.
62. Ormel G, Romundstad L, Lambert-Jensen P, Stubhaug A. Dexamethasone has additive effect when combined with ondansetron and droperidol for treatment of established PONV. *Acta Anaesthesiol Scand*. 2011;55:1196-205.
63. Kranke P, Eberhart LH, Gan TJ, Roewer N, Tramer MR. Algorithms for the prevention of postoperative nausea and vomiting: an efficacy and efficiency simulation. *Eur J Anaesthesiol*. 2007;24:856-67.
64. George E, Hornuss C, Apfel CC. Neurokinin-1 and novel serotonin antagonists for postoperative and postdischarge nausea and vomiting. *Curr Opin Anaesthesiol*. 2010;23:714-21.
65. Gottschalk A, Yaster M. The perioperative management of pain from intracranial surgery. *Neurocrit Care*. 2009;10:387-402.
66. De Gray LC, Matta BF. Acute and chronic pain following craniotomy: a review. *Anaesthesia*. 2005;60:693-704.
67. Flexman AM, Ng JL, Gelb AW. Acute and chronic pain following craniotomy. *Curr Opin Anaesthesiol*. 2010;23:551-7.
68. Verchere E, Grenier B. Pain and postoperative analgesia after craniotomy. *Ann Fr Anesth Reanim*. 2004;23:417-21.
69. Mordhorst C, Latz B, Kerz T, Wisser G, Schmidt A, Schneider A, et al. Prospective assessment of postoperative pain after craniotomy. *J Neurosurg Anesthesiol*. 2010;22:202-6.
70. Leslie K, Williams DL. Postoperative pain, nausea and vomiting in neurosurgical patients. *Curr Opin Anaesthesiol*. 2005;18:461-5.
71. Nemergut EC, Durieux ME, Missaghi NB, Himmelseher S. Pain management after craniotomy. *Best Pract Res Clin Anaesthesiol*. 2007;21:557-73.

72. Thibault M, Girard F, Moumdjian R, Chouinard P, Boudreault D, Ruel M. Craniotomy site influences postoperative pain following neurosurgical procedures: a retrospective study. *Can J Anaesth.* 2007;54:544-8.
73. Stricker PA, Kraemer FW, Ganesh A. Severe remifentanyl-induced acute opioid tolerance following awake craniotomy in an adolescent. *J Clin Anesth.* 2009;21:124-6.
74. Hansen MS, Brennum J, Moltke FB, Dahl JB. Pain treatment after craniotomy: where is the (procedure-specific) evidence? A qualitative systematic review. *Eur J Anaesthesiol.* 2011;28:821-9.
75. American Society of Anesthesiologists Task Force on Acute Pain Management. Practice guidelines for acute pain management in the perioperative setting: an updated report by the American Society of Anesthesiologists Task Force on Acute Pain Management. *Anesthesiology.* 2004;100:1573-81.
76. Umamaheswara Rao GS, Gelb AW. To use or not to use: the dilemma of NSAIDs and craniotomy. *Eur J Anaesthesiol.* 2009;26:625-6.
77. Kelly KP, Janssens MC, Ross J, Horn EH. Controversy of non-steroidal anti-inflammatory drugs and intracranial surgery: et ne nos inducas in tentationem? *Br J Anaesth.* 2011;107:302-5.
78. Jones SJ, Cormack J, Murphy MA, Scott DA. Parecoxib for analgesia after craniotomy. *Br J Anaesth.* 2009;102:76-9.
79. Ture H, Sayin M, Karlikaya G, Bingol CA, Aykac B, Ture U. The analgesic effect of gabapentin as a prophylactic anticonvulsant drug on postcraniotomy pain: a prospective randomized study. *Anesth Analg.* 2009;109:1625-31.
80. Straube S, Derry S, Moore RA, Wiffen PJ, McQuay HJ. Single dose oral gabapentin for established acute postoperative pain in adults. *Cochrane Database Syst Rev.* 2010;(5):CD008183.
81. Batoz H, Verdonck O, Pellerin C, Roux G, Maurette P. The analgesic properties of scalp infiltrations with ropivacaine after intracranial tumoral resection. *Anesth Analg.* 2009;109:240-4.
82. Ayoub C, Girard F, Boudreault D, Chouinard P, Ruel M, Moumdjian R. A comparison between scalp nerve block and morphine for transitional analgesia after remifentanyl-based anesthesia in neurosurgery. *Anesth Analg.* 2006;103:1237-40.
83. Osborn I, Sebeo J. "Scalp block" during craniotomy: a classic technique revisited. *J Neurosurg Anesthesiol.* 2010;22:187-94.
84. Kemp WJ 3rd, Tubbs RS, Cohen-Gadol AA. The innervation of the scalp: A comprehensive review including anatomy, pathology, and neurosurgical correlates. *Surg Neurol Int.* 2011;2:178.
85. Morad AH, Winters BD, Yaster M, Stevens RD, White ED, Thompson RE, et al. Efficacy of intravenous patient-controlled analgesia after supratentorial intracranial surgery: a prospective randomized controlled trial. *Clinical article. J Neurosurg.* 2009;111:343-50.
86. Santamarta D, Blázquez JA, Maillo A, Muñoz A, Caballero M, Morales F. Analysis of cerebrospinal fluid related complications (hydrocephalus, fistula, pseudomeningocele and infection) following surgery for posterior fossa tumors. *Neurocirugia (Astur).* 2003;14:117-26.
87. Selesnick SH, Liu JC, Jen A, Carew JF. Management options for cerebrospinal fluid leak after vestibular schwannoma surgery and introduction of an innovative treatment. *Otol Neurotol.* 2004;25:580-6.
88. Blomstedt GC. Craniotomy infections. *Neurosurg Clin N Am.* 1992;3:375-85.
89. Korinek AM, Golmard JL, Elcheick A, Bismuth R, Van Effenterre R, Coriat P, et al. Risk factors for neurosurgical site infections after craniotomy: a critical reappraisal of antibiotic prophylaxis on 4,578 patients. *Br J Neurosurg.* 2005;19:155-62.
90. Ramos-Martínez A, De las Heras Carballo T, Fernández-Mateos C, De Reina L, Álvarez de Espejo-Montiel T, Escamilla-Fernández N, et al. Postsurgical meningitis. Differential characteristics of aseptic postsurgical meningitis. *Neurocirugia (Astur).* 2009;20:103-9.
91. Kourbeti IS, Jacobs AV, Koslow M, Karabetsos D, Holzman RS. Risk factors associated with postcraniotomy meningitis. *Neurosurgery.* 2007;60:317-25.
92. Van de Beek D, Drake JM, Tunkel AR. Nosocomial bacterial meningitis. *N Engl J Med.* 2010;362:146-54.
93. Zarrouk V, Vassor I, Bert F, Bouccara D, Kalamarides M, Bendersky N, et al. Evaluation of the management of postoperative aseptic meningitis. *Clin Infect Dis.* 2007;44:1555-9.
94. Gudrunardottir T, Sehested A, Juhler M, Schmiegelow K. Cerebellar mutism: review of the literature. *Childs Nerv Syst.* 2011;27:355-63.
95. Cairns H, Oldfield RD, Pennybacker JB. Akinetic mutism with an epidural cyst of the third ventricle. *Brain.* 1941;64:243.
96. Marien P, De Smet HJ, Wijgerde E, Verhoeven J, Crols R, De Deyn PP. Posterior fossa syndrome in adults: A new case and comprehensive survey of the literature. *Cortex.* 2011;22. [Epub ahead of print].
97. De Smet HJ, Marien P. Posterior fossa syndrome in an adult patient following surgical evacuation of an intracerebellar haematoma. *Cerebellum.* 2012;11:587-92.
98. García CM, Martín VL, Febles GP, Ravina CJ, López AR. Severe cerebellar mutism after posterior fossa tumor resection. *An Pediatr (Barc).* 2007;66:75-9.
99. Robertson PL, Muraszko KM, Holmes EJ, Sposto R, Packer RJ, Gajjar A, et al. Incidence and severity of postoperative cerebellar mutism syndrome in children with medulloblastoma: a prospective study by the Children's Oncology Group. *J Neurosurg.* 2006;105:444-51.
100. Fshar-Oromieh A, Linhart H, Podlesek D, Schrempf W, Schackert G, Krex D. Postoperative cerebellar mutism in adult patients with L'Hermite-Duclos disease. *Neurosurg Rev.* 2010;33:401-8.
101. Mateo-Sierra O, Gutiérrez FA, Fernández-Carballeda C, Pinilla D, Mosqueira B, Iza B, et al. Akinetic mutism related to hydrocephalus and cerebellar surgery treated with bromocriptine and ephedrine. A pathophysiological review. *Neurocirugia.* 2005;16:134-41.
102. Zaunbauer F, Koos WT, Perneczky A. Treatment and prevention of complications following surgery for tumors involving the posterior cranial fossa. *Mod Probl Paediatr.* 1976;18:64-7.
103. Innocente F, Farnia A, Manuali A, Iob I, Salar G, Ori C. Postoperative complications in surgery of the posterior cranial fossa. *Minerva Anesthesiol.* 1987;53:329-34.
104. Black S, Ockert DB, Oliver WC, Jr, Cucchiara RF. Outcome following posterior fossa craniectomy in patients in the sitting or horizontal positions. *Anesthesiology.* 1988;69:49-56.
105. Schubert A. Positioning injuries in anesthesia: an update. En: Lake CL, Johnson JO, McLoughlin TM, editors. *Advances in anesthesia.* Vol. 26. Philadelphia: Elsevier; 2008. p. 31-65.
106. Rath GP, Bithal PK, Chaturvedi A, Dash HH. Complications related to positioning in posterior fossa craniectomy. *J Clin Neurosci.* 2007;14:520-5.
107. Shen Y, Drum M, Roth S. The prevalence of perioperative visual loss in the United States: a 10-year study from 1996 to 2005 of spinal, orthopedic, cardiac, and general surgery. *Anesth Analg.* 2009;109:1534-45.
108. Fukaya C, Katayama Y, Kasai M, Kurihara J, Yamamoto T. Intraoperative electro-oculographic Monitoring for Skull Base Surgery. *Skull Base Surg.* 2000;10:11-5.
109. Schlake HP, Goldbrunner R, Siebert M, Behr R, Roosen K. Intra-Operative electromyographic monitoring of extra-ocular motor nerves (Nn. III, VI) in skull base surgery. *Acta Neurochir (Wien).* 2001;143:251-61.
110. Zakrzewska JM, Akram H. Neurosurgical interventions for the treatment of classical trigeminal neuralgia. *Cochrane Database Syst Rev.* 2011;9CD007312.

111. Boto GR. Trigeminal neuralgia. *Neurocirugia*. 2010;21:361-72.
112. Samii M, Matthies C. Management of 1,000 vestibular schwannomas (acoustic neuromas): surgical management and results with an emphasis on complications and how to avoid them. *Neurosurgery*. 1997;40:11-21.
113. Samii M, Matthies C. Management of 1,000 vestibular schwannomas (acoustic neuromas): hearing function in 1,000 tumor resections. *Neurosurgery*. 1997;40:248-60.
114. Matthies C, Samii M. Management of vestibular schwannomas (acoustic neuromas): the value of neurophysiology for evaluation and prediction of auditory function in 420 cases. *Neurosurgery*. 1997;40:919-29.
115. Schlake HP, Milewski C, Goldbrunner RH, Kindgen A, Riemann R, Helms J, et al. Combined intra-operative monitoring of hearing by means of auditory brainstem responses (ABR) and transtympanic electrocochleography (ECochG) during surgery of intra- and extrameatal acoustic neurinomas. *Acta Neurochir (Wien)*. 2001;143:985-95.
116. Samii M, Matthies C. Management of 1,000 vestibular schwannomas (acoustic neuromas): the facial nerve-preservation and restitution of function. *Neurosurgery*. 1997;40:684-94.
117. Ingelmo I, Trapero JG, Puig A, De Blas G, Regidor I, León JM. Intraoperative monitoring of the facial nerve: anesthesia and neurophysiology considerations. *Rev Esp Anestesiol Reanim*. 2003;50:460-71.
118. Dillon FX. Electromyographic (EMG) neuromonitoring in otolaryngology-head and neck surgery. *Anesthesiol Clin*. 2010;28:423-42.
119. Goto T, Muraoka H, Kodama K, Hara Y, Yako T, Hongo K. Intraoperative Monitoring of motor evoked potential for the facial nerve using a cranial peg-screw electrode and a "threshold-level" stimulation method. *Skull Base*. 2010;20:429-34.
120. Duvaldestin P, Plaud B. Sugammadex in anesthesia practice. *Expert Opin Pharmacother*. 2010;11:2759-71.
121. Mei C, Morgan AT. Incidence of mutism, dysarthria and dysphagia associated with childhood posterior fossa tumour. *Childs Nerv Syst*. 2011;27:1129-36.
122. Schlake HP, Goldbrunner RH, Milewski C, Krauss J, Trautner H, Behr R, et al. Intra-operative electromyographic monitoring of the lower cranial motor nerves (LCN IX-XII) in skull base surgery. *Clin Neurol Neurosurg*. 2001;103:72-82.
123. Ackermann H. Cerebellar contributions to speech production and speech perception: psycholinguistic and neurobiological perspectives. *Trends Neurosci*. 2008;31:265-72.
124. Humbert IA, Robbins J. Normal swallowing and functional magnetic resonance imaging: a systematic review. *Dysphagia*. 2007;22:266-75.
125. Cata JP, Saager L, Kurz A, Avitsian R. Successful extubation in the operating room after infratentorial craniotomy: the Cleveland Clinic experience. *J Neurosurg Anesthesiol*. 2011;23:25-9.
126. Randolph GW, Dralle H, Abdullah H, Barczynski M, Bellantone R, Brauckhoff M, et al. Electrophysiologic recurrent laryngeal nerve monitoring during thyroid and parathyroid surgery: international standards guideline statement. *Laryngoscope*. 2011;121:S1-16.
127. Birkholz T, Saalfrank-Schardt C, Irouschek A, Klein P, Albrecht S, Schmidt J. Comparison of two electromyographical endotracheal tube systems for intraoperative recurrent laryngeal nerve monitoring: reliability and side effects. *Langenbecks Arch Surg*. 2011;396:1173-9.
128. Jenkins AL III, Deutch H, Patel NP, Post KD. Complication avoidance in neurosurgery. En: Winn HR, editor. *Youmans neurological surgery*. Vol. 1. Philadelphia: Saunders; 2004. p. 561-94.
129. Fairburn B, Oliver LC. Cerebellar softening; a surgical emergency. *Br Med J*. 1956;1:1335-6.
130. Guroi ME, St. Louis EK. Treatment of cerebellar masses. *Curr Treat Options Neurol*. 2008;10:138-50.
131. Pérez-Núñez A, Alday R, Rivas JJ, Lagares A, Gómez PA, Alen JF, et al. Surgical treatment for spontaneous intracerebral haemorrhage. Part II: infratentorial haematomas. *Neurocirugia (Astur)*. 2008;19:101-12.
132. Elliott J, Smith M. The acute management of intracerebral hemorrhage: a clinical review. *Anesth Analg*. 2010;110:1419-27.
133. Michel P, Arnold M, Hungerbuhler HJ, Muller F, Staedler C, Baumgartner RW, et al. Decompressive craniectomy for space occupying hemispheric and cerebellar ischemic strokes: Swiss recommendations. *Int J Stroke*. 2009; 4:218-23.
134. Slavin KV, Misra M. Infratentorial intracranial pressure monitoring in neurosurgical intensive care unit. *Neurol Res*. 2003;25:880-4.
135. Oshorov AV, Savin IA, Goriachev AS, Popugaev KA, Lubnin AI. Monitoring of intracranial pressure difference between supra- and infratentorial spaces after posterior fossa tumor removal (case report). *Anesteziol Reanimatol*. 2011;4:74-7.
136. Fisher CM. Brain herniation: a revision of classical concepts. *Can J Neurol Sci*. 1995;22:83-91.
137. Kase CS, Wolf PA. Cerebellar infarction: upward transtentorial herniation after ventriculostomy. *Stroke*. 1993;24:1096-8.
138. Wang CY, Chee CP, Delilkan AE. Upward transtentorial herniation of posterior fossa structures. *Eur J Anaesthesiol*. 1991;8:469-70.
139. Yamazaki M, Hashimoto T, Haruta S, Yanagisawa N. A case of transtentorial upward herniation due to cerebellar infarction manifesting upward gaze palsy as an initial sign. *No To Shinkei*. 1993;45:183-7.
140. Edlow JA, Newman-Toker DE, Savitz SI. Diagnosis and initial management of cerebellar infarction. *Lancet Neurol*. 2008;7:951-64.
141. Brain Trauma Foundation, American Association of Neurological Surgeons, Congress of neurological surgeons, Joint section on neurotrauma and critical care, AANS/CNS. Guidelines for the management of severe traumatic brain injury. 3rd edition. *J Neurotrauma*. 2007;24:S1-106.
142. Broderick J, Connolly S, Feldmann E, Hanley D, Kase C, Krieger D, et al. Guidelines for the management of spontaneous intracerebral hemorrhage in adults: 2007 update: a guideline from the American Heart Association/American Stroke Association Stroke Council, High Blood Pressure Research Council, and the Quality of Care and Outcomes in Research Interdisciplinary Working Group. *Stroke*. 2007;38:2001-23.
143. Steiner T, Kaste M, Forsting M, Mendelow D, Kwicinski H, Szikora I, et al. Recommendations for the management of intracranial haemorrhage - part I: spontaneous intracerebral haemorrhage. The European Stroke Initiative Writing Committee and the Writing Committee for the EUSI Executive Committee. *Cerebrovasc Dis*. 2006;22:294-316.